P.PORTO

ESCOLA SUPERIOR DE SAÚDE

L

LICENCIATURA

FISIOLOGIA CLÍNICA

Acidente Vascular Cerebral: Panorama Global e Abordagens Atuais

Ana Filipa Ramos Fonseca (10240503)

Catarina Alexandra Bessa Carvalho (10240370)

Laura Beatriz Luís de Caires (10240690)

Mariana Serra Marques (10241051)

Rafaela da Rocha Gomes (10240523)

08/06/2025

Trabalho de Pesquisa apresentado para cumprimento dos requisitos necessários à aprovação na Unidade Curricular de Neuroanatomia Funcional

Regente:

Prof. Daniel Filipe Borges

daniel.filipe.borges@ess.ipp.pt

Resumo

O Acidente Vascular Cerebral (AVC) é uma emergência médica que ocorre quando o fluxo do sangue para uma área do cérebro cessa, levando à morte das células por falta de oxigénio. Existem dois tipos, o AVC isquémico, mais comum, causado pelo bloqueio de uma artéria e o AVC hemorrágico, mais raro, mas mais severo, causado pela rutura de um vaso. Esta condição afeta milhões de pessoas todos os anos e ainda continua a ser uma das maiores causas de morte e incapacidade. Contudo, a sua frequência tem vindo a diminuir devido à prevenção, deteção precoce e melhoria no tratamento.

A fisiopatologia varia com o tipo de AVC. No isquémico, a desoxigenação provoca reações químicas prejudiciais, inflamação e libertação de substâncias tóxicas. No hemorrágico, o sangue acumulado provoca compressão do tecido cerebral e aumento da pressão intracraniana, provocando danos neurais. Os sintomas surgem de forma repentina e são variáveis de acordo com a área cerebral afetada, sendo frequentes, fraqueza num lado do corpo, dificuldade de linguagem ou compreensão, perda de visão, tonturas ou perda de consciência. O diagnóstico rápido é imprescindível e é realizado por meio de investigações como o TAC ou ressonância magnética, que detetam os dois tipos. O tratamento também difere de acordo com o tipo de AVC. No caso de ser isquémico, podem ser administrados medicamentos como o alteplase para a dissolução do coágulo ou recorrer a procedimentos de desobstrução. Em caso de ser hemorrágico, o objetivo é controlar a hemorragia e a pressão intracraniana, sendo necessário intervenção cirúrgica. Após a fase aguda, a reabilitação é necessária, com fisioterapia, terapia de fala e suporte psicológico, para recuperar o máximo das funções perdidas.

O seguimento concentra-se na prevenção de novos episódios, através do controlo da pressão arterial, colesterol, diabetes e abstinência tabágica. O prognóstico é imprevisível, alguns têm uma boa recuperação, outros adquirem sequelas permanentes. Já o futuro é fascinante, com estudos de regeneração cerebral, células estaminais, neuroproteção e inteligência artificial, que poderão melhorar o diagnóstico e a recuperação.

Abstract

A Cerebral Vascular Accident (CVA) is a medical emergency that occurs when blood flow to an area of the brain stops, leading to cell death due to lack of oxygen. There are two types, the more common ischemic stroke, caused by the blockage of an artery, and the rarer but more severe hemorrhagic stroke, caused by the rupture of a vessel. This condition affects millions of people every year and still remains one of the biggest causes of death and disability. However, its frequency has been decreasing due to prevention, early detection and improved treatment.

The pathophysiology varies according to the type of stroke. In ischemic strokes, deoxygenation causes harmful chemical reactions, inflammation and the release of toxic substances. In a hemorrhagic stroke, the accumulated blood causes compression of the brain tissue and increased intracranial pressure, causing nerve damage. Symptoms appear suddenly and vary according to the area of the brain affected, often including weakness on one side of the body, difficulty with language or comprehension, loss of vision, dizziness or loss of consciousness. Rapid diagnosis is essential and is carried out using investigations such as CT or MRI scans, which detect both types. Treatment also differs according to the type of stroke. In the case of ischemic strokes, drugs such as alteplase can be administered to dissolve the clot, or unblocking procedures can be used. In the case of a hemorrhagic stroke, the aim is to control the bleeding and intracranial pressure, requiring surgical intervention.

After the acute phase, rehabilitation is necessary, with physiotherapy, speech therapy and psychological support, to recover as much of the lost functions as possible. Follow-up focuses on preventing further episodes by controlling blood pressure, cholesterol, diabetes and smoking abstinence. The prognosis is unpredictable: some make a good recovery, others acquire permanent sequelae. The future is fascinating, with studies into brain regeneration, stem cells, neuroprotection and artificial intelligence, which could improve diagnosis and recovery.

Índice

1. **Introdução** ..... Erro! Marcador não definido.
2. **Definição** ..... Erro! Marcador não definido.
3. **Epidemiologia** ..... Erro! Marcador não definido.
4. **Fisiopatologia** 2
5. **Quadro Clínico** 2
6. **Diagnóstico** 3
7. **Tratamento** 4
8. **Follow Up** 5
9. **Prognóstico** 6
10. **Perspetiva Futura** 6
11. **Referências** 8

1. Introdução

Este trabalho foi realizado no âmbito da unidade curricular de Neuroanatomia Funcional e propõe uma visão geral sobre o Acidente Vascular Cerebral, explorando os seus tipos, sintomas, tratamento e estratégias de prevenção, com o objetivo de compreender melhor esta doença e a sua relevância na saúde pública.

2. Definição

O Acidente Vascular Cerebral (AVC), também conhecido como Acidente Vascular Encefálico (AVE), é uma das principais causas de morte e incapacidade no mundo. [1] É definido como uma emergência médica causada por uma interrupção do fluxo sanguíneo para o cérebro, esta suspensão faz com que o oxigênio e nutrientes não sejam entregues às células cerebrais levando-as à morte.

O AVC pode ser classificado como isquémico ou hemorrágico, pois divergem de causa mesmo que tenham o mesmo resultado. O AVC isquémico ocorre quando um vaso sanguíneo é obstruído por um coágulo, como é o caso de uma trombose ou embolia. Já o AVC hemorrágico é mais raro e mais perigoso, já que este surge do rompimento dos vasos sanguíneos, causando sangramento cerebral.

3. Epidemiologia

Ao longo do mundo, são observados cerca de 16 milhões novos casos de acidentes cerebrais vasculares por ano. As disparidades de incidência anual de AVC foram comprovadas, variando de 113 a 410 casos/100.000 pessoas/ano, [2] sendo que cerca de 85% dos casos correspondem a AVCs isquémicos e apenas 15% a hemorrágicos. As pesquisas realizadas em hospitais não refletem com total precisão a incidência global desta condição, especialmente quando comparadas aos dados mais consistentes de países desenvolvidos - com exceção das faixas etárias mais jovens. No entanto, o crescimento económico de regiões em desenvolvimento pode provocar um aumento expressivo destes casos nos próximos anos.

Já a mortalidade por AVC é mais elevada em casos de AVC hemorrágico do que isquémico, mas tem vindo a diminuir na última década, devido ao aumento do uso de medicamentos preventivos específicos, como estatinas e anti-hipertensivos. [3] Contudo continua a ser a segunda principal causa de morte e a terceira principal causa de incapacidade a nível mundial e, por isso, apresenta uma alta taxa de mortalidade, especialmente nas primeiras semanas após o evento.

Outra estatística interessante é que pacientes do sexo masculino têm mais probabilidade de sofrer um AVC em idade mais jovens. No entanto, após a menopausa, o risco de ter esta doença aumenta

significativamente nas mulheres e acabam por ter mais sequelas do que os pacientes do sexo masculino.

4. Fisiopatologia

Como referido acima, no AVC isquémico, há um bloqueio no fluxo sanguíneo cerebral, que priva os neurónios de oxigênio e glicose, os combustíveis metabólicos vitais para o metabolismo energético. [4] A imposição leva à disfunção mitocondrial e a uma sobrecarga de espécies reativas de oxigênio, que infligem danos estruturais e funcionais às células cerebrais. [5] Um fenómeno crucial neste processo é a excitotoxicidade: a libertação excessiva de glutamato ativa recetores que permitem a entrada não regulada de cálcio nas células. Foi descoberto que a sinalização intracelular ativa ainda mais enzimas que degradam elementos celulares chave, levando à morte neuronal. [6] Além disso, uma resposta inflamatória é desencadeada pela ativação da microglia e pela libertação de citocinas pró-inflamatórias que exacerbam a lesão e danificam a barreira hematoencefálica. [7] No caso do AVC hemorrágico, a rutura de vasos sanguíneos cerebrais faz com que o sangue se liberte, o que leva ao aumento da pressão intracraniana. Além disso, dá-se libertação de substâncias tóxicas como ferro e hemoglobina que exacerbam ainda mais a inflamação e o dano neuronal. [8] Assim, a fisiopatologia do AVC compreende vários mecanismos complexos sobrepostos, desde a depleção de energia e excitotoxicidade até a inflamação e morte celular. [4–7]

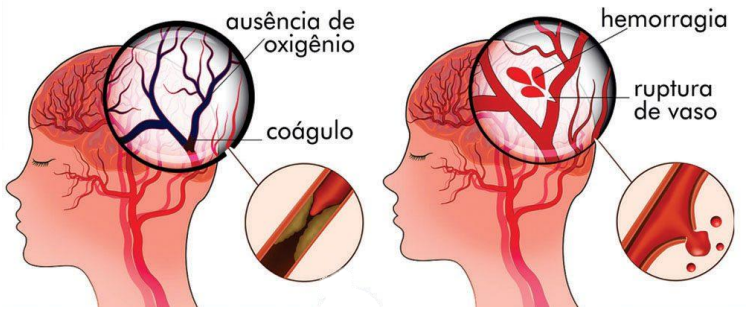

Figura 1: Diferença entre AVC isquémico e AVC hemorrágico, respetivamente. [32]

5. Quadro Clínico

Para a rápida identificação de um AVC é necessário estar atento a alguns fatores de risco e sintomas que os doentes possam ter. Os fatores de risco para um AVC podem ser não modificáveis ou modificáveis: os primeiros incluem a idade, pois o risco da doença aumenta após os 55 anos de idade, ser do sexo masculino e ter um histórico familiar de AVC; já nos modificáveis podemos destacar a hipertensão arterial, que é o principal fator de risco, a diabetes, o tabagismo, a dislipidemia (distúrbio no nível de lípidos e lipoproteínas no sangue, que leva a colesterol elevado), sedentarismo, obesidade e consumo excessivo de álcool. No caso dos sintomas do AVC realçamos a fraqueza ou dormência no rosto, braço ou perna (geralmente apenas dum lado do corpo), dificuldade

em falar, problemas de visão, tonturas ou falta de equilíbrio ou concentração, desmaios ou convulsões e dores de cabeça repentinas sem causa conhecida. [9] O histórico de AVC geralmente é uma perda súbita de função inesperada. O paciente está completamente bem até que haja perda da fala ou da visão, ou da força, da sensibilidade ou do equilíbrio. [10]

No que toca aos resultados de exames em casos de suspeita/tentativa de diagnóstico de um AVC: numa Tomografia Computadorizada Craniana, aparecem áreas escuras (hipodensas) em caso de AVC isquémico e áreas brancas (hiperdensas) que indicam a presença de sangue em AVCs hemorrágicos; uma Ressonância Magnética ao Crânio mostra lesões hiperintensas em regiões afetadas por falta de oxigénio); já o Eletrocardiograma apresenta alterações no ritmo cardíaco que podem sugerir causa embólica do AVC; e os Ecocardiogramas mostram estenose (estreitamento) ou obstrução das artérias, o que pode ser a causa do AVC.

6. Diagnóstico

O diagnóstico do AVC envolve uma combinação de avaliação clínica, exames de imagem (neuroimagem) e métodos complementares. Esta etapa é crucial para definir o tratamento adequado e reduzir as sequelas. O diagnóstico começa com uma avaliação clínica detalhada, na qual o médico verifica a história clínica do doente e os sintomas que este apresenta, tais como fraqueza muscular, dificuldade na fala, desvio da face ou perda de coordenação motora. [11]

De seguida, são realizados exames de neuroimagem, essenciais para diferenciar entre um AVC isquémico (causado por obstrução de um vaso sanguíneo) de um AVC hemorrágico (devido ao rompimento de uma artéria). [12] A Tomografia Computadorizada Craniana (TCC) é o exame inicial mais utilizado, pois é rápido e amplamente disponível, permitindo identificar rapidamente uma hemorragia cerebral. Esta técnica permite obter uma imagem detalhada da anatomia do cérebro e das estruturas do crânio, desenvolvida a partir da absorção de raios-X, através de um aparelho de tomografia. As alterações da densidade dos tecidos cerebrais resultantes de um AVC isquémico são visíveis em exames de tomografia realizados nas primeiras 3-6 horas após o seu início. Este é um período crucial para que se possam realizar alguns procedimentos terapêuticos, como a trombólise. [13]

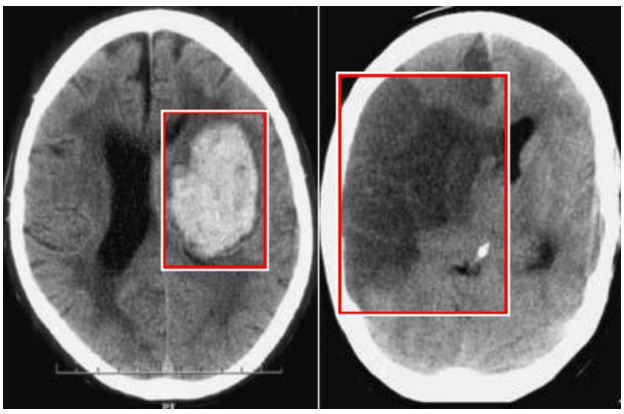

Figura 2: TCC de um AVC hemorrágico (à esquerda) e de um AVC isquémico (à direita). [33]

No entanto, nos casos de AVC isquémico, especialmente nos estágios iniciais, a TCC pode não detetar alterações imediatamente. Quando há dúvidas ou necessidade de maior precisão sobre a lesão cerebral, a Ressonância Magnética (RM) é a melhor opção, uma vez que consegue identificar áreas de isquemia cerebral em poucos minutos. [14] A RM também é útil para detetar AVCs pequenos ou em regiões menos visíveis na TCC. Além disso, possui uma elevada resolução que permite recorrer a qualquer plano anatómico e possui uma grande sensibilidade ao fluxo vascular, o que a torna uma técnica com grande valor de diagnóstico. [13]

Além dos exames de neuroimagem, poderão ser necessários exames complementares, como o eletrocardiograma (ECG), que deteta arritmias cardíacas (como fibrilação atrial) associadas a AVCs embólicos, e exames de sangue, que avaliam fatores como a coagulação, glicemia e marcadores inflamatórios. Em situações específicas, como suspeita de hemorragia subaracnoídea com exames de imagem negativos, pode ser necessária a realização de punção lombar para análise do líquido cefalorraquidiano. A presença de bilirrubina neste fluído é um indicador de uma eventual hemorragia subaracnoídea. [12]

7. Tratamento

No que toca ao tratamento de um AVC isquémico, o padrão é tratamento da pressão arterial, o tratamento da hiperglicemia e o tratamento da temperatura corporal. [15] Na fase aguda do AVC (até às primeiras 4 horas e 30 minutos) o foco é recanalizar o vaso ocluído e restaurar o fluxo sanguíneo cerebral, fazendo primeiro uma avaliação inicial com uma TCC sem contraste para excluir o AVC hemorrágico, exames à glicemia, eletrólitos, função renal, coagulograma e sinais vitais e realizar um ECG. Após a avaliação, podem-se executar dois tipos de procedimentos: uma Trombólise com Alteplase, esta é feita por via intravenosa, com o objetivo de dissolver o coágulo quimicamente uma Trombectomia Mecânica, que é feita por cateterismo, ou seja, um procedimento endovascular para retirar o coágulo diretamente de um grande vaso cerebral (como a artéria cerebral média). Caso seja necessário é possível que se realizem os dois procedimentos. De seguida, na fase subaguda tentam--se evitar novas oclusões e complicações secundárias utilizando antiplaquetários (vasodilatadores que atuam como inibidores do recetor de adenosina difosfato) e controlando os

Figura 3: Posicionamento do stent através do coágulo numa Trombectomia Mecânica. [34]

fatores de risco, como a hipertensão arterial, a glicemia, o colesterol e a anticoagulação. O estado colateral e o tempo até a reperfusão são os principais determinantes do desfecho. [16] Além disso, evidências recentes confirmam a expansão da janela temporal para o tratamento de reperfusão em pacientes cuidadosamente selecionados. [17]

Já no caso de um AVC hemorrágico, abordagens atuais enfatizam o controlo da pressão arterial, a reversão rápida dos antagonistas da vitamina K e a evacuação cirúrgica da hemorragia. [18] Assim, nas primeiras horas (fase aguda) o objetivo é controlar a hemorragia, estabilizar o paciente e reduzir os danos secundários, tudo isto acontece através de vários processos. Primeiramente faz-se uma avaliação inicial utilizando uma TCC sem contraste para confirmar a hemorragia e a classificar, podendo esta ser parenquimatosa, subaracnoídea, intraventricular ou mista, dependendo da sua localização. Após isso, controlam-se as diversas condutas de cada situação como: controlo da pressão arterial, de forma cuidadosa e gradual para evitar hipoperfusão cerebral; reversão de anticoagulação (se for necessário), utilizando vitamina K e concentrado de complexo protombínico, que é um "antídoto rápido" para pessoas que tomam varfarina; controlo da pressão intracraniana, através de sedação e analgesia, drenagem ventricular externa (em hidrocefalia ou hemorragia intraventricular) e, em casos extremos, craniectomia descompressiva; correção de distúrbios metabólicos, como manter a glicemia entre 140–180 mg/dL, evitar febre superior a $37{,}5^{o}$C e manter uma oxigenação adequada; e se for necessário realiza-se uma cirurgia. Por fim, na fase subaguda é necessário fazer um monitoramento contínuo para ver se surgem complicações.

8. Follow Up

O acompanhamento pós-AVC deve ser multidisciplinar e iniciado precocemente, idealmente ainda no internamento. Após a fase aguda, os cuidados de follow-up incluem a reabilitação motora, cognitiva e da fala, controlo rigoroso dos fatores de risco cardiovascular e apoio psicossocial ao doente e à família. Recomenda-se que os doentes com AVC sejam seguidos em consultas de neurologia, medicina física e reabilitação, medicina interna e/ou medicina geral e familiar, com periodicidade ajustada à gravidade do défice e à evolução clínica. A deteção precoce de complicações como espasticidade, epilepsia pós-AVC, depressão e declínio cognitivo é essencial para evitar agravamentos funcionais. [19]

Além disso, é fundamental a monitorização rigorosa dos fatores de risco modificáveis, como hipertensão arterial, diabetes mellitus, dislipidemia, fibrilação auricular e tabagismo. A adesão à

terapia antitrombótica ou anticoagulante deve ser assegurada, bem como a educação do doente sobre sinais de alarme de recorrência. [20]

9. Prognóstico

O prognóstico pós-AVC varia e é influenciado por vários fatores clínicos e de imagiologia. Os estudos mostram que cerca de 50% dos sobreviventes de um AVC de origem isquémica apresentam algum grau de incapacidade funcional em seis meses. [21] A maior parte da recuperação ocorre nos primeiros três meses, mas pode durar até um ano ou mais se houver uma boa reabilitação.

Os principais preditores de mau prognóstico são: idade avançada, nível de consciência alterado no momento da admissão, volume da lesão cerebral, presença de comorbidades, atraso no início da reabilitação e complicações médicas durante a internação. [22] A reabilitação intensiva está associada a melhores resultados funcionais e a menor mortalidade. Necessariamente, o suporte familiar e a reintegração social são essenciais para a qualidade de vida dos pacientes a longo prazo. [23]

10. Perspetiva Futura

Os principais preditores de mau prognóstico são: idade avançada, nível de consciência alterado no momento da admissão, volume da lesão cerebral, presença de comorbidades, atraso no início da reabilitação e complicações médicas durante a internação. [22] A reabilitação intensiva está associada a melhores resultados funcionais e a menor mortalidade. Necessariamente, o suporte familiar e a reintegração social são essenciais para a qualidade de vida dos pacientes a longo prazo. [23]

As atuais terapias, como trombólise e trombectomia, ainda apresentam restrições em termos de tempo e disponibilidade. [24] Portanto, outras estratégias que minimizem as lesões e assistam à recuperação cerebral estão em exploração. [25] O uso de células estaminais mesenquimatosas (CEM) tem recebido atenção considerável por causa de sua capacidade de atenuar a inflamação, proteger os neurônios e promover a neurogénese. [26] Estas células não restauram as células de forma direta, mas produzem fatores que facilitam a manutenção e reconexão dos circuitos neurais. [27] Outra abordagem promissora é a nanotecnologia. Por meio de nanopartículas, é possível melhorar a entrega de medicamentos que atravessam a barreira hematoencefálica aos tecidos lesados, diminuindo os efeitos colaterais noutras partes do corpo. [28] A inteligência artificial também se está consolidar no cenário do AVC. Já há algoritmos bastante sofisticados que conseguem de forma mais rápida, técnicas de imagem por ressonância magnética, facilitando o diagnóstico e o tratamento

precoce.[29] Além disso, os biomarcadores estão a facilitar o desenvolvimento de métodos diagnósticos mais célebres e individualizados.

Identificar compostos no sangue que denotem o grau e o tipo de lesão pode permitir um monitoramento mais preciso e intervenções mais eficazes.[30] A reabilitação neural está a receber benefícios de tecnologias como realidade virtual, robótica e interfaces cérebro-máquina, que promovem a neuroplasticidade e aceleram a recuperação funcional dos pacientes.[31] Finalmente, olhando para o futuro, a perspectiva otimista é que uma combinação de terapia celular, nanotecnologia, inteligência artificial e medicina personalizada mudará radicalmente a abordagem dos AVCs e proporcionará uma nova esperança para milhões de pessoas que sofrem com esta condição.[24–31]

11. Referências

1 - AVC - Acidente Vascular Cerebral | CUF. www.cuf.pt.

2 - Béjot Y, Touzé E, Jacquin A, Giroud M, Mas JL. Épidémiologie des accidents vasculaires cérébraux. *médecine/sciences*. 2009;25(8-9):727-732.

3 - Guzik A, Bushnell C. Stroke Epidemiology and Risk Factor Management. CONTINUUM: Lifelong Learning in Neurology. 2017;23(1):15-39.

4 - Heiss WD. The ischemic penumbra: correlates in imaging and implications for treatment. *Cerebrovasc Dis*. 2011;32(4):307–320.

5 - Chen H, Yoshioka H, Kim GS, et al. Oxidative stress in ischemic brain damage: mechanisms of cell death and potential molecular targets for neuroprotection. *Antioxid Redox Signal*. 2011;14(8):1505–1517.

6 - Dirnagl U, Iadecola C, Moskowitz MA. Pathobiology of ischaemic stroke: an integrated view. *Trends Neurosci*. 1999;22(9):391–397.

7 - Iadecola C, Anrather J. The immunology of stroke: from mechanisms to translation. *Nat Med*. 2011;17(7):796–808.

8 - Keep RF, Hua Y, Xi G. Intracerebral haemorrhage: mechanisms of injury and therapeutic targets. *Lancet Neurol*. 2012;11(8):720–731.

9 - Medicine N. Before Stroke Warning Signs. Northwestern Medicine. Published 2025.

10 - Dr Declan O'Kane M.D. FRCP. Neurovascular Medicine. Neurovascularmedicine.com. Published 2024.

11 - Choi EY, Nieves GA, Jones DE. Acute Stroke Diagnosis. *Am Fam Physician*. 2022;105(6):616-624.

12 - Yew KS, Cheng EM. Diagnosis of acute stroke. *Am Fam Physician*. 2015;91(8):528-536.

13 - Dhamija RK, Donnan GA. The role of neuroimaging in acute stroke. *Ann Indian Acad Neurol*. 2008;11(Suppl 1):S12-S23.

14 - Kidwell CS, Chalela JA, Saver JL, et al. Comparison of MRI and CT for detection of acute intracerebral hemorrhage. *JAMA*. 2004;292(15):1823-1830. doi:10.1001/jama.292.15.1823

15 - Alonso de Leciñana M, Egido JA, Casado I, et al. Guía para el tratamiento del infarto cerebral agudo. Neurología. 2014;29(2):102-122.

16 - Rabinstein AA. Treatment of Acute Ischemic Stroke. CONTINUUM: Lifelong Learning in Neurology. 2017;23(1):62-81.

17 - Rabinstein AA. Update on Treatment of Acute Ischemic Stroke. CONTINUUM: Lifelong Learning in Neurology. 2020;26(2):268-286.

18 - Montaño A, Hanley DF, Hemphill JC. Hemorrhagic stroke. Interventional Neuroradiology. 2021;176(176):229-248.

19 - Hankey GJ. Stroke. Lancet. 2017;389(10069):641-654.

20 - Kernan WN, Ovbiagele B, Black HR, et al. Guidelines for the prevention of stroke in patients with stroke and transient ischemic attack. Stroke. 2014;45(7):2160-2236.

21 - Feigin VL, Norrving B, Mensah GA. Global burden of stroke. Circ Res. 2017;120(3):439-448. 22 - Jørgensen HS, Nakayama H, Raaschou HO, et al. Outcome and time course of recovery in stroke. Part II: Time course of recovery. The Copenhagen Stroke Study. Arch Phys Med Rehabil. 1995;76(5):406-412.

23 - Langhorne P, Bernhardt J, Kwakkel G. Stroke rehabilitation. Lancet. 2011;377(9778):1693-1702. 24 -Hacke W, Kaste M, Bluhmki E, et al. Thrombolysis with alteplase 3 to 4.5 hours after acute ischemic stroke. *N Engl J Med*. 2008;359(13):1317–1329.

25 - Ginsberg MD. Neuroprotection for ischemic stroke: past, present and future. *Neuropharmacology*. 2008;55(3):363–389.

26 - Chen J, Venkat P, Zacharek A, Chopp M. Neurorestorative therapy for stroke. *Front Neurosci*. 2020;14:284.

27 - Kalladka D, Muir KW. Stem cell therapy in stroke: designing clinical trials. *Neurochem Int*. 2011;59(3):367–370.

28 - Tang Y, Wang L, Yu X, et al. Nanodrug delivery strategy in stroke management. *Front Cell Neurosci*. 2023;17:1266660.

29 - Esteva A, Chou K, Yeung S, et al. Deep learning-enabled medical computer vision. *NPJ Digit Med*. 2021;4(1):5.

30 - Jickling GC, Sharp FR. Biomarker panels in ischemic stroke. *Stroke*. 2015;46(3):915–920.

31 - Lo K, Stephenson M, Lockwood C. The effectiveness of robotic-assisted rehabilitation for stroke patients. *JBI Libr Syst Rev*. 2010;8(23):1–10.

32 - Hamburgo CC da CN. Qual a diferença entre AVC Isquêmico e AVC Hemorrágico? Clínica da Coluna | Dr. Fernando Schmidt e Dr. Sandro de Medeiros. Published June 22, 2021.

33 - AVC isquêmico: fisiopatologia, causas, sintomas e tratamentos. Med.club. Published August 14, 2024. Accessed November 26, 2024.

34 - Trombectomia / Tratamento Endovascular do AVCi - Dr. Gleyson Rios. Published June 30, 2021.

P.PORTO

ESCOLA
SUPERIOR
DE SAÚDE

L

LICENCIATURA

FISIOLOGIA CLÍNICA

P.PORTO

ESCOLA SUPERIOR DE SAÚDE